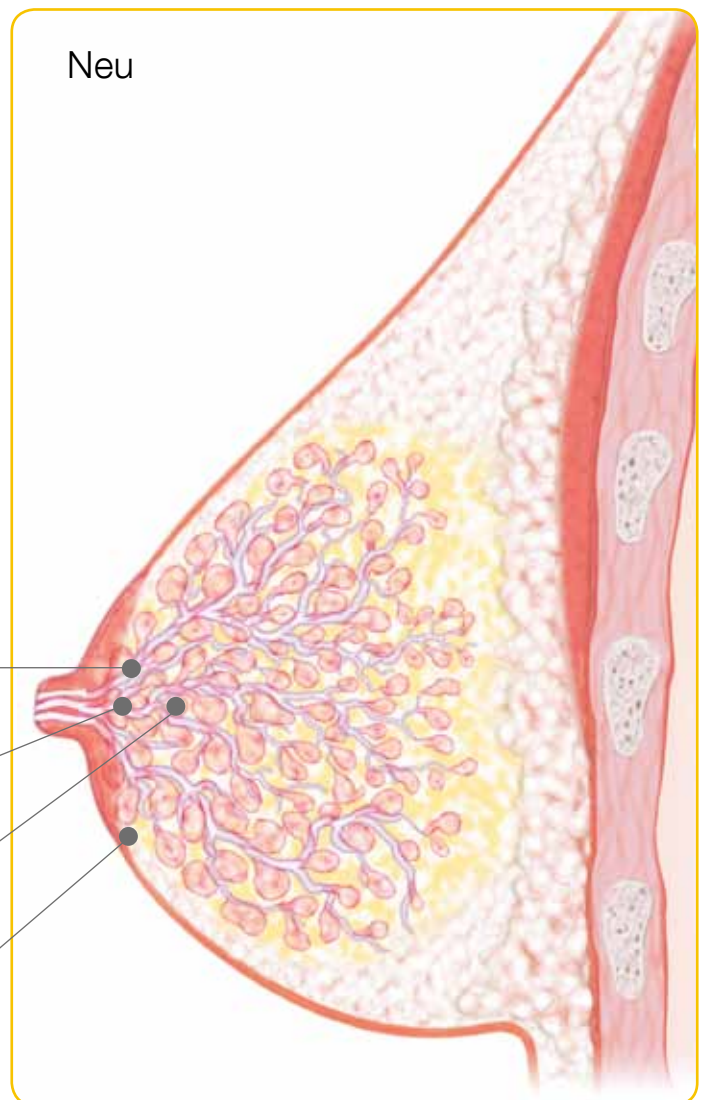
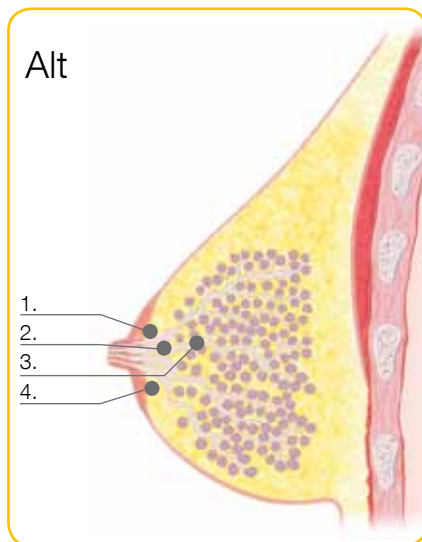


No.1 choice
of hospitals
& mothers

Alt versus neu Anatomie der Laktierenden Brust



Was hat sich geändert?

1. Die Milchgänge verzweigen sich näher an der Mamille
2. Die bisher beschriebenen Milchseen existieren nicht
3. Drüsengewebe befindet sich näher an der Mamille
4. Unter der Mamille befindet sich nur wenig subkutanes Fettgewebe

Zusätzliche interessante Punkte

- I Das Verhältnis von Drüsen- zu Fettgewebe in der laktierenden Brust beträgt 2:1
- I 65% des Drüsengewebes befindet sich in einem 30 mm Radius um die Basis der Mamille
- I Die Mamille weist durchschnittlich 4–18 Milchausführungsgänge auf
- I Das Netz der Milchgänge ist komplex, die Milchgänge sind nicht immer symmetrisch oder radial angeordnet